

Окклюзия центральной артерии сетчатки как осложнение в инвазивной эстетической косметологии: клинический случай

В.Н. Трубилин¹Е.Г. Полунина¹В.В. Куренков²К.В. Чиненова²А.С. Яцун²Ю.В. Евстигнеева²

¹ Академия постдипломного образования ФГБУ «Федеральный научно-клинический центр специализированных видов медицинской помощи и медицинских технологий Федерального медико-биологического агентства»
Волоколамское шоссе, 91, Москва, 125371, Российская Федерация

² Офтальмологическая клиника доктора Куренкова
Рублевское шоссе, 48/1, Москва, 121609, Российская Федерация

РЕЗЮМЕ

Офтальмология. 2021;18(3):584–590

Окклюзия центральной артерии сетчатки — патологическое состояние, обусловленное нарушением кровообращения в центральной артерии сетчатки, которое является одной из самых тяжелых форм заболеваний глаза. В настоящее время появляются новые факторы риска развития окклюзии ЦАС. В последние годы отмечается увеличение числа молодых, соматически здоровых лиц, преимущественно женского пола, прибегающих к различным видам малоинвазивных косметологических вмешательств в периорбитальной зоне, таких как инъекции ботулотоксина, дермальных филлеров и других инъекционных форм. На фоне распространения числа подобных вмешательств в литературе появляется все большее число публикаций, свидетельствующих о развитии ятрогенной потери зрения после проведения косметологических вмешательств на лице и в периорбитальной зоне. Научные исследования в области изучения механизма развития окклюзии центральной артерии сетчатки после инъекции дермальных филлеров, особенно в области спинки носа и glabella (выступающий участок лобной кости между бровями), а также в темпоральной зоне предполагают возможность ретроградного пути артериального эмбола. Существует гипотеза, согласно которой в ходе инъекционного воздействия с применением дермального филлера эмбол попадает в артериальное русло и под давлением мигрирует из дистальных ветвей артерии сетчатки в глубже лежащие артерии, в частности центральную артерию сетчатки, вызывая ее окклюзию. В данной статье представлена клиническая ситуация, с которой мы столкнулись в своей практике. Пациентка М., 42 лет, обратилась в офтальмологическую клинику с жалобами на резкую потерю зрения до светощущения на правом глазу. Из анамнеза известно, что двумя часами ранее пациентке была выполнена инъекция анестетика с адреналином в височную область с последующим введением плазмы с эстетической целью в косметологическом кабинете. Ухудшение зрения наступило в момент введения препарата, которое было приостановлено. Для снижения риска развития осложнений после применения инъекций дермальных филлеров специалистам, проводящим подобные процедуры, необходимо пройти специальное обучение, направленное на изучение анатомических особенностей кровоснабжения лицевой, периорбитальной зоны и глазного яблока. Кроме того, необходимо уделять особенное внимание знаниям, касающимся особенностей механизмов старения тканей и желез в этой зоне, в частности обусловленных гормональными изменениями, что должно определять индивидуальный подход к каждому пациенту. Отдельное место при подготовке специалистов, практикующих инъекции филлеров, должна занимать информированность о возможности развития связанных с подобными процедурами осложнений для их предотвращения и своевременного оказания неотложной медицинской помощи.

Ключевые слова: офтальмология, окклюзия центральной артерии сетчатки, ятрогенные осложнения, инвазивные косметические процедуры

Для цитирования: Трубилин В.Н., Полунина Е.Г., Куренков В.В., Чиненова К.В., Яцун А.С., Евстигнеева Ю.В. Окклюзия центральной артерии сетчатки как осложнение в инвазивной эстетической косметологии: клинический случай. *Офтальмология*. 2021; 18(3):584–590. <https://doi.org/10.18008/1816-5095-2021-3-584-590>

Прозрачность финансовой деятельности: Никто из авторов не имеет финансовой заинтересованности в представленных материалах или методах

Конфликт интересов отсутствует



Central Retinal Artery Occlusion as a Complication in Invasive Aesthetic Cosmetology: a Clinical Case

V.N. Trubilin¹, E.G. Polunina¹, V.V. Kurenkov², K.V. Chinenova², A.S. Yatsun², Yu.V. Evstigneeva²

¹ Academy of postgraduate education under FSBU FSCC of FMBA of Russia
Volokolamskoye highway, 91, Moscow, 125371, Russian Federation

² Ophthalmology Clinic of Dr. Kurenkov
Rublevskoye highway, 48, Moscow, 121609, Russian Federation

ABSTRACT

Ophthalmology in Russia. 2021;18(3):584–590

Central retinal artery occlusion (CRAO) is a relatively rare form of acute retinal arterial ischemia that results in unilateral vision loss. The incidence of transient vision loss is estimated at approximately 14 cases per 100,000 people per year; while the incidence of CRAO is approximately 1–2 cases per 100,000 people. In the foreign literature, there are more and more publications about the development of iatrogenic vision loss after dermal cosmetic injections. We would like to present a clinical case that should be interesting for both practicing ophthalmologists and specialists of related specialties, especially for cosmetologists. Patient M., 42 years old, came to us with complaints of a sharp loss of vision to light perception in the right eye. From the anamnesis, it is known that two hours earlier, the patient was injected into the temporal region (plasma, anesthetic, epinephrine) in the cosmetology office. Lightning-fast deterioration of vision occurred at the time of the drug administration. The patient arrived at the clinic 2 hours after the onset of complaints. We conducted an ophthalmological examination of the patient, the diagnosis was made: occlusion of the central artery of the retina of the right eye, and immediately performed standard emergency therapy. After a course of conservative treatment in an ophthalmological hospital, a persistent decrease in visual functions and a violation of arterial blood circulation in the central retinal artery basin remained. The progressive increase in the number of minimally invasive cosmetic procedures in recent years, in particular, injections of dermal fillers, is associated with rare, but often fatal complications. This clinical situation should attract the attention of practicing ophthalmologists and cosmetologists to these types of complications, and improve the quality and speed of emergency medical care.

Keywords: ophthalmology, occlusion of the central retina artery, iatrogenous complications, invasive cosmetic procedures

For citation: Trubilin V.N., Polunina E.G., Kurenkov V.V., Chinenova K.V., Napkova S.G., A.S. Yatsun, Evstigneeva Yu.V. Central Retinal Artery Occlusion as a Complication in Invasive Aesthetic Cosmetology: a Clinical Case. *Ophthalmology in Russia*. 2021;18(3):584–590. <https://doi.org/10.18008/1816-5095-2021-3-584-590>

Financial Disclosure: No author has a financial or property interest in any material or method mentioned

There is no conflict of interests

Окклюзия центральной артерии сетчатки — патологическое состояние, обусловленное нарушением кровообращения в центральной артерии сетчатки и являющееся одним из самых тяжелых нарушений [1], которое в сосудах сетчатки чаще всего возникает вследствие отрыва эмбола в сонной артерии, полости сердца или дуге аорты и приводит к частичной или полной обтурации центральной артерии сетчатки (ЦАС). Данное патологическое состояние является офтальмологическим эквивалентом острого нарушения мозгового кровообращения [2]. Окклюзия ЦАС характеризуется острым началом, стойкой потерей зрения, что требует оказания неотложной медицинской помощи [1, 2]. По данным разных источников, заболевание преимущественно носит односторонний характер, возраст больных колеблется от 20 до 85 лет (в среднем 55–60 лет). Острые окклюзии сосудов сетчатки происходят в 91,2 % случаев на фоне сердечно-сосудистых заболеваний, при этом в 60 % причиной является атеросклероз и артериальная гипертензия, в 7 % — заболевания ревматической природы, 3 % — височный артериит. Примерно в 25–30 % установить этиологию заболевания не представляется возможным [3, 4].

Следует отметить, что в настоящее время появляются новые факторы риска развития окклюзии ЦАС. Так, описаны клинические ситуации, в которых у пациентов в возрасте от 17 до 54 лет была диагностирована

эмболия центральной артерии и вены сетчатки, возникшая на фоне COVID-19 [5, 6].

Кроме того, в последние годы отмечается увеличение числа молодых, соматически здоровых лиц, преимущественно женского пола, прибегающих к различным видам малоинвазивных косметологических вмешательств в периорбитальной зоне, таких как инъекции ботулотоксина, дермальных филлеров и других инъекционных форм [7]. На фоне распространения числа подобных вмешательств в зарубежной и отечественной литературе появляется все большее число публикаций, свидетельствующих о развитии иатрогенной потери зрения после проведения косметологических вмешательств на лице и в периорбитальной зоне.

Одним из первых сообщений о внезапной потере зрения в ходе терапевтического воздействия является описание клинического случая, датированного 1963 годом. Пациентке 25 лет с диагнозом «алопеция» применяли инъекции суспензии гидрокортизона в зоны выпавших волос на голове, включая линию начала роста волос в области лба и височной области, в ходе которых пациентка предъявила жалобы на резкое снижение зрения на одном глазу. При офтальмологическом осмотре на глазном дне определена картина, характерная для окклюзии центральной артерии сетчатки, что явилось следствием инъекционной терапии суспензии гидрокортизона [8].

В 1986 году был описан клинический случай односторонней потери зрения после инъекции кортикостероидного препарата в зону иссеченного халязиона у мальчика 8 лет [9].

Начиная с конца прошлого века, в повседневную практику вошли различные косметологические процедуры, направленные на омоложение лица и особенно в периорбитальной зоне, в частности применение дермальных филлеров. Следует отметить, что именно в этой зоне появляются первые признаки старения, что связано с особенностями строения кожи и подкожно-жировой клетчатки. Обзор литературы, который был написан в 2012 году и посвящен случаям ятрогенной потери зрения после инъекций дермальных филлеров, свидетельствует о том, что данное осложнение было чаще всего связано с инъекцией жировой ткани. Кроме того, к таким катастрофическим последствиям косметологического воздействия приводили инъекции различных синтетических материалов: парафина, силиконового масла, бычьего коллагена, полиметилметакрилата, гиалуроновой кислоты [10].

С течением времени спектр применяемых инъекционных препаратов в области лица и в периорбитальной зоне с эстетической целью значительно сократился. В настоящее время чаще всего применяют дермальные филлеры на основе гиалуроновой кислоты. Несмотря на кажущуюся безопасность данного субстрата, необходимо знать о развитии большого числа осложнений, которые могут возникнуть вследствие его применения, что особенно важно, учитывая увеличение числа данного метода коррекции возрастных изменений. Например, помимо множественных сообщений, свидетельствующих о развитии окклюзии центральной артерии сетчатки у пациентов, которым применяли инъекции дермальных филлеров на лице в виде гиалуроновой кислоты, описаны случаи развития отсроченной воспалительной реакции. Подобные воспалительные процессы в области введения филлера возникали в интервале от 2 до 10 месяцев после инъекции филлера с гиалуроновой кислотой. Важно отметить, что до момента развития воспаления зона, где локализовался филлер, была интактной, и индуктором отсроченной воспалительной реакции было снижение иммунитета. Так, Turkmani и соавт. сообщили о развитии воспалительного процесса, проявившегося в виде локального покраснения, выраженного отека на лице в зоне ранее введенного филлера. Авторы отметили, что во всех 14 случаях данная реакция развивалась через 3–5 дней после возникновения гриппоподобного состояния (лихорадка, головная боль, боль в горле, кашель и утомляемость) [11].

Большой интерес представляют сообщения о развитии отсроченной реакции гиперчувствительности в месте инъекции препарата на основе гиалуроновой кислоты, что возникло у пациентов, перенесших COVID-19 или вакцинацию вакцинами Moderna (Cambridge MA)

и Pfizer (New York, NY). Авторы сообщают, что механизм действия замедленной реакции на филлеры гиалуроновой кислоты неизвестен и, вероятно, имеет многофакторный характер. Предположительно, потенциальным механизмом развития отсроченной воспалительной реакции на наполнитель в виде гиалуроновой кислоты в случаях, связанных с COVID-19, является блокада рецепторов ангиотензин-2-превращающего фермента (ACE2), на который нацелен спайковый белок вируса SARS-CoV-2, позволяющий вирусу проникнуть в клетку [12, 13].

Возвращаясь к более изученным клиническим ситуациям — развитию окклюзии центральной артерии сетчатки, которая может возникнуть вследствие применения дермальных филлеров, необходимо отметить, что важным аспектом, с точки зрения предотвращения риска развития подобных осложнений, является знание анатомических особенностей кровоснабжения лица, периорбитальной зоны и глаза.

Анатомия глаза и периорбитальной зоны очень сложна и имеет большое количество индивидуальных особенностей. Глазная артерия (*a. ophthalmica*) является ветвью внутренней сонной артерии. Глазная артерия характеризуется вариабельным характером отхождения от внутренней сонной артерии. Чаще всего глазная артерия проходит через *canalis opticus* в глазницу, располагаясь под зрительным нервом. В глазнице она огибает зрительный нерв, образуя дугу. Дальше глазная артерия проходит под верхней прямой мышцей, направляется к медиальной стенке глазницы, по пути распадается на ряд ветвей: слезную артерию, центральную артерию сетчатки, задние и передние ресничные артерии, мышечные артерии, задние и передние решетчатые артерии, надглазничную артерию, медиальные артерии век, надблоковую артерию, дорсальную артерию носа. Данные ветви питают структуры глазницы, включая глазное яблоко, нервы, мышцы, слезный аппарат, веки, а также часть тыльной стороны, верхнюю и переднюю часть носа. Следует отметить, что между внутренней и наружной сонной артерией, кровоснабжающих глазное яблоко и периорбитальную зону, существуют множественные анастомозы (рис. 1). Кроме того, венозная система лица и периорбитальной зоны не содержит клапанов, что обуславливает повышение риска распространения инфекционного процесса [14].

Научные исследования в области изучения механизма развития окклюзии центральной артерии сетчатки после инъекции дермальных филлеров, особенно в области спинки носа и *glabella* (выступающий участок лобной кости между бровями), а также в темпоральной зоне предполагают возможность ретроградного пути для артериального эмбола. Существует гипотеза, согласно которой в ходе инъекционного воздействия с применением дермального филлера эмбол попадает в артериальное русло и под давлением мигрирует из дистальных ветвей артерии сетчатки в глубжележащие

артерии, в частности центральную артерию сетчатки, вызывая ее окклюзию [10, 15–17].

Авторы различных исследований приходят к выводу, что принципиальное значение имеет размер канюли, применяемой при проведении инъекции филлера, а также скорость введения субстрата и давление, под которым его вводят. Большая часть практикующих косметологов склоняется к тому, что необходимо выбирать тонкую иглу с тупым концом, что снижает риск попадания в сосуд, скорость введения препарата и давление, под которым его вводят. Кроме того, рекомендуется использование местной анестезии с адреналином [18–20].

В данной статье представлена клиническая ситуация, с которой мы столкнулись в своей практике. Пациентка М., 42 лет, обратилась в офтальмологическую клинику с жалобами на резкую потерю зрения до светоощущения на правом глазу. Из анамнеза известно, что двумя часами ранее пациентке была выполнена инъекция анестетика с адреналином в височную область с последующим введением плазмы с эстетической целью в косметологическом кабинете. Ухудшение зрения наступило в момент введения препарата, которое было приостановлено. Пациентка пожаловалась на дурноту, тошноту, тяжесть в груди. При осмотре — бледность кожного покрова лица, губ. Пациентка предъявила жалобы на болевые ощущения за глазным яблоком и боль в проекции спинки носа. Выполнено внутримышечное введение 8 мг раствора дексаметазона.

По данным объективного осмотра: Vis OD = pr.l.certae; St. oclorum: OD — передний отрезок не изменен, оптические среды прозрачны. ДЗН деколорирован, границы четкие. Сосуды сужены, определяется сегментарное отсутствие кровотока в артериях. В макулярной зоне — «симптом вишневой косточки» (рис. 2). Макулярный рефлекс сглажен. OS — без особенностей.

Диагноз: OD — окклюзия центральной артерии. Лечение: Азопт 3 раза в день, Но-шпа 2 таблетки *per os*. Проведен массаж глазного яблока под контролем артериального давления. Рекомендовано: cito госпитализация в офтальмологический стационар многопрофильного медицинского учреждения для проведения системной сосудистой терапии.

При повторном офтальмологическом осмотре, проведенном через 10 дней после косметологической процедуры, сохранялись признаки ишемии сетчатки. Visus OD = pr.l.certae; Status oclorum: OD — передний отрезок не изменен, оптические среды прозрачны. Диск зрительного нерва белый, границы ступенчатые. Частичное восстановление гемодинамики глаза — сосуды полнокровны, сужены у диска зрительного нерва, интратинальный фиброз, формирование эпиретинального фиброза, ишемия сетчатки парамакулярно и по ходу сосудистых аркад (рис. 3).

По данным оптической когерентной томографии правого глаза на снимках определяется витреомакулярная тракция, шизис внутренних слоев сетчатки, утолщение

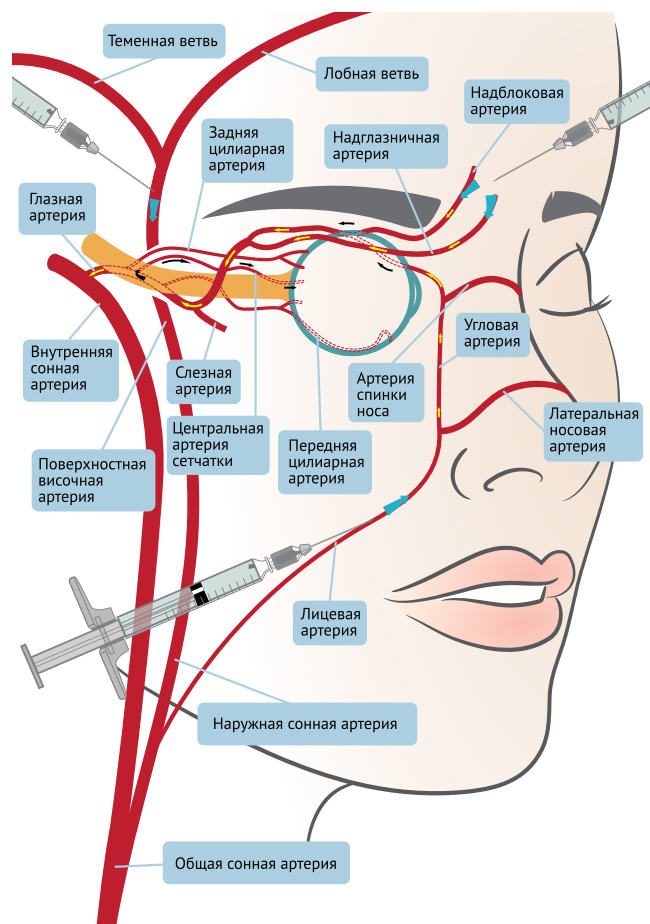


Рис. 1. Кровоснабжение периорбитальной зоны и лица

Fig. 1. Blood supply of the periorbital zone and face

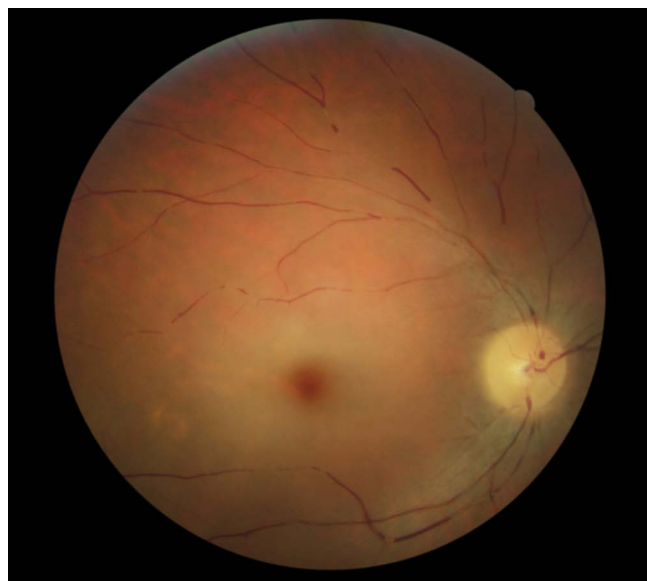

Рис. 2. Окклюзия центральной артерии сетчатки после косметологического воздействия в периорбитальной зоне

Fig. 2. Occlusion of the central retinal artery after cosmetic treatment in the periorbital zone

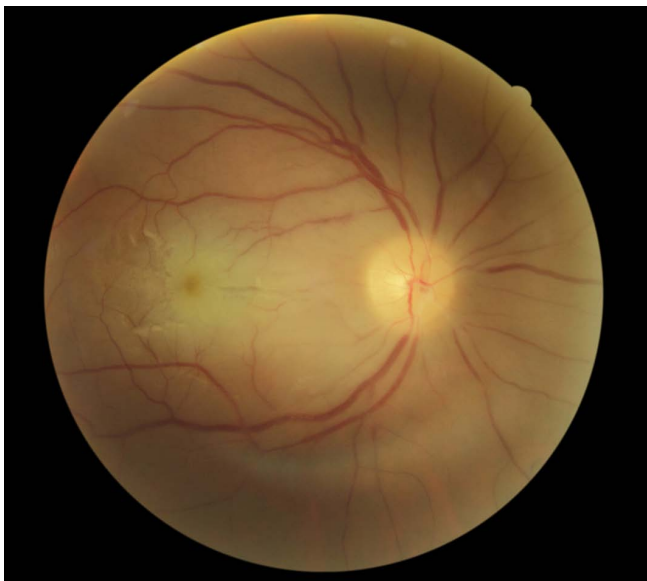

Рис. 3. Через 10 дней после окклюзии центральной артерии сетчатки на фоне терапии

Fig. 3. 10 days after occlusion of the central retinal artery during therapy

слоев сетчатки в зоне тракции, остальные участки — снижение толщины сетчатки (рис. 4).

Ранее в научной литературе описаны случаи развития окклюзии центральной артерии сетчатки после инъекций богатой тромбоцитами плазмы в области glabella и носогубной складки [21].

В клинической ситуации, описанной в данной статье, инъекционное воздействие проведено в височной зоне. Несмотря на соблюдение всех предлагаемых в научной литературе мер безопасности, а именно использование узкой канюли с тупым наконечником, низкой скорости и давления, под которым вводили плазму, наличие анестетика и адреналина, возникло осложнение — окклюзия центральной артерии сетчатки. Учитывая распространенность проведения подобных манипуляций, необходимо дальнейшее изучение механизмов развития подобных осложнений и формирование четких схем оказания медицинской помощи.

Несмотря на стремительное развитие современной офтальмологии, на данном этапе эффективных методов лечения ОЦАС не разработано. Общепринятая тактика оказания неотложной помощи заключается в проведении массажа глазного яблока, использовании

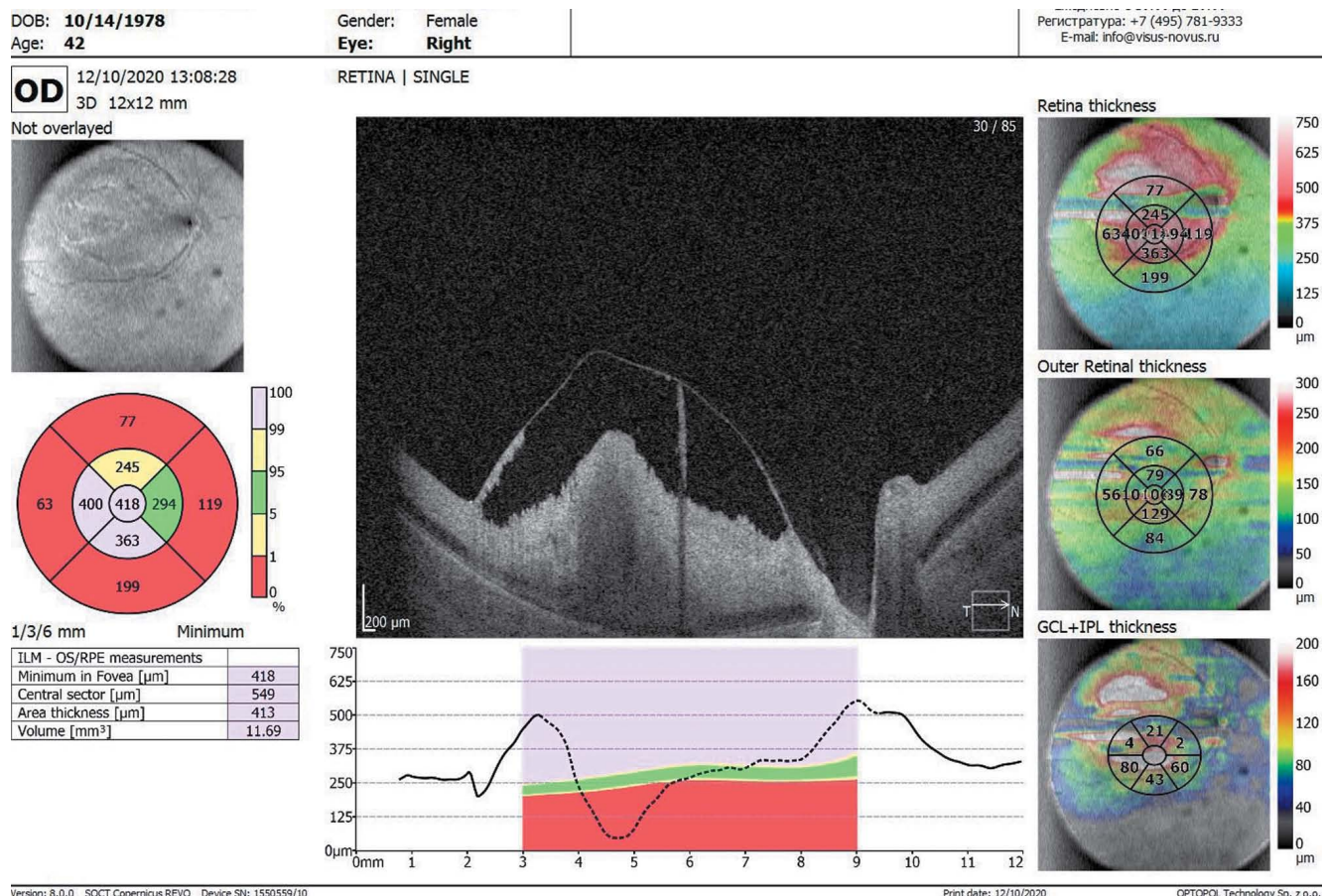


Рис. 4. Оптическая когерентная томограмма через 10 дней после окклюзии центральной артерии сетчатки, возникшей вследствие косметологического воздействия в периорбитальной зоне

Fig. 4. Optical coherence tomogram 10 days after the the central retinal artery occlusion, which arose as a result of cosmetological effects in the periorbital zone

сосудорасширяющих средств (сублингвально, внутримышечно и/или внутривенно), диуретиков, антикоагулянтов, фибринолитиков и инстилляций препаратов, снижающих внутриглазное давление (ВГД). Снижение ВГД приводит к повышению перфузионного давления, а это, в свою очередь, способствует улучшению микроциркуляции и выбросу биологически активных веществ, стимулирующих фибринолиз [3]. Возможность восстановления зрительных функций напрямую зависит от времени обращения к врачу и начала лечебных мероприятий, которые эффективны в случае, если начаты не позднее 40–60 минут от момента возникновения окклюзии. По данным литературы, даже в случае незамедлительного обращения за медицинской помощью благоприятный прогноз, к сожалению, не гарантирован. Эффективность терапии колеблется от 6 до 49 %, при этом средний показатель улучшения зрения составляет 15–21 %. В половине случаев острота зрения снижается до счета пальцев у лица, а в 10 % развивается полная слепота [22, 23]. Именно поэтому перед проведением вмешательства с введением филлеров необходимо информировать врачей и пациентов о риске возникновения осложнений.

ЛИТЕРАТУРА/REFERENCES

- Dattilo M., Newman N. J., Bioussé V. Acute retinal arterial ischemia. *Annals of Eye Science*. 2018 Jun;3:28. DOI: 10.21037/aes.2018.05.04
- Hayreh S.S., Zimmerman M.B., Kimura A., Sanon A. Central retinal artery occlusion. Retinal survival time *Exp Eye Res*. 2004 Mar;78(3):723–736. DOI: 10.1016/S0014-4835(03)00214-8
- Астахов Ю.С. *Сосудистые заболевания сетчатки*. В кн.: Офтальмология: национальное руководство. М.: ГЭОТАР-Медиа, 2008. [Astakhov Yu.S. *Vascular diseases of the retina*. In the book: *Ophthalmology: a national guide*. Moscow: GEOTAR-Media, 2008 (In Russ.)].
- Маркова Е.Ю., Кулькова А.Г., Ерашов М.А. Окклюзия центральной артерии сетчатки у девочки 9 лет. Клинический случай. *Офтальмология*. 2013;10(4):62–66. [Markova E.Yu., Erashov M.A., Kulkova A.G. Central retinal artery occlusion in the 9 years old girl (Clinical case report). *Офтальмология Ophthalmology in Russia=Oftalmologiya*. 2013;10(4):62–66 (In Russ.)]. DOI: 10.18008/1816-5095-2013-4-62-66
- Neri P., Pichi F. COVID-19 and the eye immunity: lesson learned from the past and possible new therapeutic insights. *Int Ophthalmol*. 2020 May;40(5):1057–1060. DOI: 10.1007/s10792-020-01389-2
- Marinho P.M., Marcos A.A.A., Romano A.C., Nascimento H., Belfort R. Jr. Retinal findings in patients with COVID-19. *Lancet*. 2020 May 23;395(10237):1610. DOI: 10.1016/S0140-6736(20)31014-X
- Трубилин В.Н., Полунина Е.Г., Анджелова Д.В., Куренков В.В., Капкова С.Г., Чиненова К.В. Заболевания глазной поверхности, связанные с татуажом век и наращиванием ресниц. Клинические примеры. *Офтальмология*. 2019;16(3):386–392. [Trubilin V.N., Polunina E.G., Andzheleva D.V., Kapkova S.G., Kurenkov V.V., Chinenova K.V. Diseases of the Ocular Surface Associated with Eyelid Makeup and Eyelash Extensions. Clinical Examples. *Ophthalmology in Russia = Oftalmologiya*. 2019;16(3):386–392 (In Russ.)]. DOI: 10.18008/1816-5095-2019-3-386-392
- Multiple embolisms in the fundus of an eye after an injection in the scalp. *von BAHRA Acta Ophthalmol (Copenh)*. 1963;41(1):85–91. DOI: 10.1111/j.1755-3768.1963.tb02425.x
- Thomas E.L., Laborde R.P. Retinal and choroidal vascular occlusion following intralesional corticosteroid injection of a chalazion. *Ophthalmology*. 01 Mar 1986;93(3):405–407. DOI: 10.1016/S0161-6420(86)33728-x
- Lazzeri D., Agostini T., Figus M., Nardi M., Pantaloni M., Lazzeri S. Blindness following cosmetic injections of the face last. *Reconstr Surg*. 2012 Apr;129(4):995–1012. DOI: 10.1097/PRS.0b013e3182442363
- Turkmani M.G., De Boule K., Phlipp-Dormston W.G. Delayed hypersensitivity reaction to hyaluronic acid dermal filler following. *Clin Cosmet Investig Dermatol*. 2019 Apr 29;12:277–283. DOI: 10.2147/CCID.S198081
- Munavalli G.G., Guthridge R., Knutsen-Larson S., Brodsky A., Matthew E., Landau M. COVID-19/SARS-CoV-2 virus spike protein-related delayed inflammatory reaction to hyaluronic acid dermal fillers: a challenging clinical conundrum in diagnosis and treatment. *Arch Dermatol Res*. 2021 Feb 9:1–15. DOI: 10.1007/s00403-021-02190-6
- Rowland-Warmann M.J. Hypersensitivity reaction to Hyaluronic Acid Dermal filler following novel Coronavirus infection — a case report. *J Cosmet Dermatol*. 2021 May;20(5):1557–1562. DOI: 10.1111/jocd.14074
- Hayreh S.S. Orbital vascular anatomy. *Eye*. 2006;20:1130–1144. DOI: 10.1038/sj.eye.6702377
- Agorgianitis L., Panagouli E., Tsakotos G., Tsoucalas G., Filippou D. The Supratrochlear Artery Revisited: An Anatomic Review in Favor of Modern Cosmetic Applications in the Area. *Cureus*. 2020 Feb 29;12(2):e7141. DOI: 10.7759/cureus.7141
- Cho H.H., Ma D.J., Kim M.S., Cho I.H. Concurrent ophthalmic artery occlusion and optic nerve infarction after cosmetic facial filler. *Indian J Ophthalmol*. 2020 Nov;68(11):2512–2514. DOI: 10.4103/ijoo.IJO_294_20
- Ko-Eun Lee, Gye-Jung Kim, Ho-Seok Sa. The clinical spectrum of periorbital vascular complications after facial injection. *JCD*. 21 February 2021;20(5):1532–1540. DOI: 10.1111/jocd.14019
- Carruthers J.D., Fagien S., Rohrich R.J. Blindness caused by cosmetic filler injection: a review of cause and therapy. *Plast Reconstr Surg*. 2014;134:1197–201. DOI: 10.1097/PRS.0000000000000754
- Xin Li, Le Du, Jian-Jian Lu A Novel Hypothesis of Visual Loss Secondary to Cosmetic Facial Filler Injection. *Ann Plast Surg*. 2015 Sep;75(3):258–260. DOI: 10.1097/SAP.0000000000000572
- Park S.W., Woo S.J., Park K.H. Iatrogenic retinal artery occlusion caused by cosmetic facial filler injections. *Am J Ophthalmol*. 2012;154:653–662.e1. DOI: 10.1016/j.ajo.2012.04.019
- Karam E.Z., Gan A., Muci Mendoza R., Martinez E., Perez E. Visual Loss after Platelet-rich Plasma Injection into the Face. *Neuroophthalmology*. 2020 Mar 26;44(6):371–378. DOI: 10.1080/01658107.2020.1740936
- Chronopoulos A., Schutz J.S. Central retinal artery occlusion-A new, provisional treatment approach. *Surv Ophthalmol*. 2019 Jul-Aug;64(4):443–451. DOI: 10.1016/j.survophthal.2019.01.011
- Youn T.S., Lavin P., Patrylo M., Schindler J., Kirshner H., Greer D.M., Schrag M. Current treatment of central retinal artery occlusion: a national survey. *J Neurol*. 2018 Feb;265(2):330–335. DOI: 10.1007/s00415-017-8702-x. Epub 2017 Dec 13.

ЗАКЛЮЧЕНИЕ

Для снижения риска развития осложнений после применения инъекций дермальных филлеров специалистам, проводящим подобные процедуры, необходимо пройти специальное обучение, направленное на изучение анатомических особенностей кровоснабжения лицевой, периорбитальной зоны и глазного яблока. Кроме того, необходимо уделять пристальное внимание знаниям в области особенностей механизмов старения тканей и желез в этой зоне, в частности обусловленных гормональными изменениями, что должно определять индивидуальный подход к каждому пациенту. Отдельное место при подготовке специалистов, практикующих инъекции филлеров, должно занимать информированность о возможности развития связанных с подобными процедурами осложнений для их предотвращения и своевременного оказания неотложной медицинской помощи.

УЧАСТИЕ АВТОРОВ:

Трубилин В.Н. — научное редактирование;
Полунина Е.Г. — написание текста;
Куренков В.В. — научное редактирование;
Яцун А.С. — написание текста;
Чиненова К.В. — подготовка научного и клинического материала.

СВЕДЕНИЯ ОБ АВТОРАХ

Академия постдипломного образования ФБГУ «Федеральный научно-клинический центр специализированных видов медицинской помощи и медицинских технологий» Федерального медико-биологического агентства
Трубиллин Владимир Николаевич
доктор медицинских наук, профессор, заведующий кафедрой офтальмологии
ул. Гамалеи, 15, Москва, 123098, Российская Федерация

Академия постдипломного образования ФБГУ «Федеральный научно-клинический центр специализированных видов медицинской помощи и медицинских технологий» Федерального медико-биологического агентства
Полунина Елизавета Геннадьевна
доктор медицинских наук, профессор кафедры офтальмологии
ул. Гамалеи 15, Москва, 123098, Российская Федерация
<https://orcid.org/0000-0002-8551-0661>

Офтальмологическая клиника доктора Куренкова
Куренков Вячеслав Владимирович
доктор медицинских наук, профессор, руководитель Клиники доктора Куренкова
Рублевское шоссе, 48/1, Москва, 121609, Российская Федерация

Офтальмологическая клиника доктора Куренкова
Чиненова Ксения Владимировна
кандидат медицинских наук, врач-офтальмолог
Рублевское шоссе, 48/1, Москва, 121609, Российская Федерация

Офтальмологическая клиника доктора Куренкова
Яцун Анастасия Сергеевна
врач-офтальмолог
Рублевское шоссе, 48/1, Москва, 121609, Российская Федерация

Офтальмологическая клиника доктора Куренкова
Евстигнеева Юлия Владимировна
кандидат медицинских наук, врач-офтальмолог
Рублевское шоссе, 48/1, Москва, 121609, Российская Федерация

ABOUT THE AUTHORS

Academy of postgraduate education under FSBU FSCC of FMBA of Russia
Trubilin Vladimir N.
MD, Professor, head of the Ophthalmology Department
Gamalei str., 15, Moscow, 123098, Russian Federation

Academy of postgraduate education under FSBU FSCC of FMBA of Russia
Polunina Elizabet G.
MD, Professor
Gamalei str., 15, Moscow, 123098, Russian Federation
<https://orcid.org/0000-0002-8551-0661>

Ophthalmology Clinic of Dr. Kurenkov
Kurenkov Vyacheslav V.
MD, Professor, chief of Clinic Dr. Kurenkov
Rublevskoe highway, 48, Moscow, 121609, Russian Federation

Ophthalmology Clinic of Dr. Kurenkov
Chinenova Kseniya V.
PhD, ophthalmologist
Rublevskoe highway, 48, Moscow, 121609, Russian Federation

Ophthalmology Clinic of Dr. Kurenkov
Yatsun Anastasiya S.
ophthalmologist
Rublevskoe highway, 48, Moscow, 121609, Russian Federation

Ophthalmology Clinic of Dr. Kurenkov
Evstigneeva Yulia V.
PhD, ophthalmologist
Rublevskoe highway, 48, Moscow, 121609, Russian Federation